

Calcarea fluorica¹

Généralités

Calcarea fluorica, ou fluorure de calcium, est un sel qu'on rencontre à l'état naturel sous forme de cristaux soit cubiques, soit octaédriques, incolores ou teintés de couleurs variées, appelés encore spath fluor ou fluorine. On le trouve également dans nos tissus, principalement dans les os, les dents et les tissus fibreux.



On prépare notre médicament par la trituration de cristaux de spath fluor, du moins pour les trois premières dynamisations.

Notons que le fluorure de calcium existe comme tel dans la nature, que cet état naturel lui confère une certaine stabilité, confirmée d'ailleurs par sa structure cubique ou octaédrique.

Caractéristiques

Constitution et type

"Calcarea fluorica s'adresse particulièrement aux *individus moyens ou petits, aux tissus généralement fermes*. Le squelette est développé dans le sens antéro-postérieur; il y a de la dolichocéphalie habituelle et du prognathisme fréquent de l'une ou des deux mâchoires. Les dents sont petites, ternes, irrégulièrement plantées; les os, rugueux, déformés, sont graciles; les doigts sont effilés. Il y a une grande laxité et une grande souplesse articulaire, en même temps qu'une grande laxité ligamenteuse en général: de tels sujets ont facilement des varices et des ptoses viscérales marquées.

¹ Le texte de couleur noire est pris dans le livre du Dr Lathoud J.A. : Etudes de la Matière Médicale Homéopathique, Franche-Comté Impression - 25270 Levier. [Dans chaque rubrique, le commentaire du Dr Kaici est de couleur bleue.](#)

"Si le type de *Calcarea fluor.* reste dans une période d'équilibre, sa mentalité est celle d'un metteur en œuvre; elle n'est ni brillante, ni puissante, mais elle épuise méthodiquement les données d'un problème, utilisant toutes les faces d'une affaire. Le centre d'activité cérébrale tend à être déporté vers l'arrière, loin des sens d'information antérieurs. La mémoire, bien développée et meublée, est cependant paresseuse; il y a une compréhension moins vive que dans *Calc. ostrearum*, mais elle est compensée par une grande fixité et de la ténacité mentale; car si le front est fuyant et les centres cérébraux supérieurs un peu effacés, les centres supra oculaires d'observation sont bien développés, enregistrent, retiennent, comparent. Bien que largeur, profondeur de conception ou de vue lui manquent, c'est un bon exécuteur, un esprit pratique, un homme d'affaire et de trait d'union" (Mouzy-Eon).

Ses possibilités pathologiques sont plutôt orientées dans le sens des *maladies des vaisseaux ou de la nutrition*.

Dans *Calcarea fluorica*, la conjugaison du calcaire et de l'acide fluorique forme une structure déformante. Voyons cela dans le détail. Nous savons que le calcaire offre une trame sur laquelle agit tel ou tel élément, la silice pour *Calcarea-silicata*, l'iode pour *Calcarea-iodata*, le soufre pour *Calcarea-sulfurica*, etc. Dans l'opération, le calcaire s'efface presque pour laisser apparaître l'empreinte de la matière concernée.

Dans *Calcarea fluorica*, c'est l'acide fluorique qui s'incruste. Or, tout acide, en termes de génie homéopathique, entraîne une déviation dans un sens ou dans un autre qui lui est propre. L'acide fluorique entraîne une déviation dans le sens antéro-postérieur que l'on retrouve dans le squelette du type sensible. Notons que cette déformation s'apparente à une structure octaédrique ou ovale, repérable à travers les symptômes physiques (*prognathisme, os rugueux, dents mal implantées...*), à travers des signes psychiques (*activité cérébrale déportée en arrière, compréhension atténuée, ténacité en place de discernement...*).

Par ailleurs, le sujet *Calcarea fluorica* se présente avec, d'une part, des signes de dureté, de fermeté, d'indurations (ténacité du caractère, infiltrations solidifiées, ganglions indurés...), d'autre part, avec des signes d'élasticité (mémoire molle, élastique, laxité articulaire, ligamentaire, ptôses viscérales...). Son génie comporte donc deux secteurs, un dur, un mou.

Génie du remède

Rappelons quelques éléments. Dans *Calcarea fluorica*, le calcaire appose son moule de *constriction et d'amollissement séparés par un hiatus* (voir génie de *Calcarea carbonica*), l'acide fluorique appose, lui, *une déviation antéro-postérieure*. Dans la fusion des deux substances, deux actions se passent :

- d'une part, agissant sur le moule carbonique, notamment sur la partie la plus fragile qui est le hiatus intermédiaire, l'acide fluorique étire ce moule dans le sens antéro-postérieur, le déforme par déplacement vers l'arrière et lui confère une structure molle, hyperlaxe.

- d'autre part, agissant sur le déplacement antéro-postérieur de l'acide fluorique, la compression carbonique tente de figer, d'immobiliser le déplacement et finit par imposer une rigidité, une fixité, une induration.

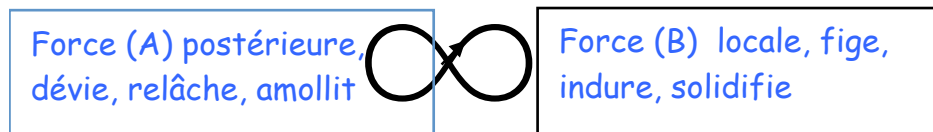
Le génie de *Calcarea fluorica* associe ces deux états en un. Il marque, à la fois, un mouvement de translation élastique vers l'arrière et un mouvement d'induration sur place.

Son génie simplifié associe :

- une force A ou un mouvement postérieur A qui dévie, relâche et amollit et,

- une force B ou un mouvement local B qui fige, indure et solidifie sur place.

Sur la spirale de Moebius, ce génie s'écrit ainsi :



Modalités

Aggravation

- par le repos, les courants d'air froids : ce sont là des modalités qui expriment une immobilisation, donc une aggravation de la fixité et de l'induration qui accentue le déséquilibre de *Calcarea fluorica*.

- par le changement de temps, par l'humidité : tout de qui change ou déforme aggrave, tout ce qui s'imprègne et amollit aussi.

Amélioration

- après avoir remué un peu, par le mouvement, par la chaleur, par les applications chaudes : le mouvement comme la chaleur redonne, sans y imprégner une marque défavorable, un peu de souffle à une structure figée, rigidifiée comme une momie.

Symptômes mentaux

Extrêmement déprimé, le malade de *Cale. fluorica* est indécis, hésitant. En même temps, il est anxieux, découragé; il a peur sans raisons, ayant particulièrement des craintes sans raisons, de ruine financière; il a tendance à donner à l'argent plus de valeur qu'il n'en a réellement.

Pour le secteur (A), la dépression, l'indécision, l'anxiété vont avec le recul de la substance vitale face aux événements devant. La peur de la ruine financière relève de la même chose : peur d'un changement encore plus accusé, d'un déséquilibre déjà marqué, peur de ruiner un édifice déjà mal construit.

Pour le secteur (B), les signes de rigidité sont dans la grande fixité et la grande ténacité mentales signalées dans les caractéristiques.

Sommeil

Cette sensation d'angoisse, de crainte, se retrouve dans son sommeil qui est agité, non réparateur, et durant lequel il a une sensation pénible de danger imminent, en rêve.

Quand il se laisse aller derrière (A), dans le sommeil, un rappel le presse devant (B) pour lui mettre une pression fixe.

Tête

Exostoses des os du crâne. Bosse séro-sanguine, chez le nouveau-né, au niveau des pariétaux, reposant sur une base rugueuse, et ayant beaucoup de peine à se résorber. Bruits de craquement dans la tête.

Exostoses solidifiées (B) mais aussi bosses élastiques et molles (A).

Face

Asymétrie faciale. Gonflement et induration des maxillaires. Ulcérations herpétiques au niveau des lèvres, à la suite d'un coup de froid, mais non diffuses, comme celles de *Natrum mur.*

Asymétrie antéro-postérieure, gonflements mous (A) et indurations solides (B), tout y est.

Yeux

Douleurs dans les globes oculaires améliorées en fermant les yeux et en les pressant fortement. Sensation d'une flamme vacillante ou de points noirs devant les yeux. Diminution de la

vision après avoir abusé de ses yeux. Taches sur la cornée. Kératite phlycténulaire. Conjonctivite. Kyste palpébral sous-cutané. Chalazion (Pulsatilla, Rhododendron, Staphysagria, Thuya).

Étirements (A) dans les yeux améliorés par des *pressions fixes* (B).
Flamme *mobile* (A) ou points *fixes* (B). Inflammations étalées A et indurations fixes (B).

Oreilles

Dépôts calcaires sur le tympan; sclérose des osselets avec surdité et bourdonnements. Suppuration chronique de l'oreille moyenne.

Au fond de l'oreille moyenne, *écoulements dénaturés* (A) et indurations ou déviation du son et compression, *sclérose des osselets* (B).

Appareil digestif

Bouche

Dents irrégulières, mal plantées; raréfaction de l'émail dentaire; l'émail de la dent est rugueux et déficient; manque de solidité anormal de l'implantation des dents avec ou sans douleurs; elles se mettent à remuer dans leurs alvéoles. Odontalgie avec des dents qui branlent; douleurs chaque fois qu'un aliment touche la dent.

Apparence craquelée de la langue. Induration de la langue, après une inflammation. Abcès aux gencives avec gonflement dur du maxillaire.

Grande sécheresse de la bouche

Déviations, dénaturations des dents, de la langue, des gencives avec bien sûr, indurations (B) et *tuméfactions* (A) ici et là.

Pharynx

Grande sécheresse de la gorge. Brûlure améliorée par les boissons chaudes; aggravée la nuit et par les boissons froides.

Brûlures acides (A) au fond du pharynx, *assèchements, compressions locales* (B) aussi.

Estomac

Perte d'appétit avec nausées et vomissements après le repas. Vomissements d'aliments non digérés. Hoquet.

Flatulence.

Immobilisation (B) de l'appétit pour arrêter tout déplacement (A) alimentaire vers l'estomac, dénaturation (A) de la physiologie locale et rejet d'aliments non digérés.

Abdomen et selles

Flatulence avec sensation de froid, pire dans l'hypochondre droit. Douleurs lancinantes dans la région hépatique, pire quand il est assis, améliorées après s'être couché la nuit. Aggravées en étant couché sur le côté douloureux (le contraire de Cale. ostr.). Constipation avec sensation de plénitude dans la tête. Les intestins sont "resserrés", inhabiles à expulser la selle. Fissures à l'anus; crevasses extrêmement douloureuses au niveau de l'extrémité inférieure de l'intestin. Prurit à l'anus, comme provoqué par de petits vers. Hémorroïdes avec perte de sang; hémorroïdes internes, généralement avec douleurs dans les reins, le plus souvent à la partie inférieure du sacrum, et constipation

Compression, constipation avec impression d'intestins resserrés pour le secteur solidification (B) et déviations des douleurs et des sensations pour la translation acide (A).

Appareil urinaire

Urines abondantes; besoins fréquents.
Ou au contraire, urines rares, très colorées, d'une odeur âcre à l'émission, et irritantes.

Urines acides, abondantes et retenues en arrière (A) et besoins fréquents ou fixes (B).

Organes génitaux

Masculins

Petit écoulement constant de liquide séminal et prostatique avec diminution des testicules.
Induration des testicules et hydrocèle.
Le remède est très utile pour faire disparaître l'induration du chancre huntérien.

Indurations (B) et déviation (A) chancreuse sont la marque du génie.

Féminins

Prolapsus utérin avec sensation de poids, de pesanteur, sensation comme si l'utérus allait sortir par la vulve. Prolapsus utérin avec douleurs tiraillantes dans les cuisses. Règles abondantes. Le remède tonifie le pouvoir contractile de l'utérus en cas de pertes. Pertes cataméniales excessives avec douleur de ptose. Donné pendant la grossesse, il favorise l'accouchement. Noyau dans les seins ou dans l'utérus ou les annexes.

Noyaux indurés (B) avec pesanteur ici et là, étirements (A) avec ptôse ici et là.

Appareil respiratoire

Enrouement. Toux hachante avec chatouillement dans le larynx, comme s'il y avait des corps étrangers, non amélioré par la toux, survenant parfois immédiatement après la suppression des démangeaisons à l'anus existant auparavant.

Difficulté de la respiration; sensation comme si l'air devait passer à travers quelque chose d'épais.

Compression locale (B), sensation d'épaississement, de corps étrangers et mouvements respiratoires dénaturés, toux détournée (A), hachée, inefficace.

Appareil circulatoire

Dilatation, hypertrophie du cœur. *Dilatations artérielles et veineuses.* Nous avons vu quel rôle il joue au niveau des fibres contractiles des parois vasculaires. Aussi, *Cale. fluor.* est-il un très grand remède pour les *dilatations veineuses* et les *varices*. Dans une phase précoce, l'anévrysme sera réduit ou arrêté dans son évolution par l'action de ce remède et *Ferrum ph.*, pourvu qu'on n'ait pas pris d'iodure de potassium auparavant. *Tumeurs vasculaires* avec dilatation des vaisseaux sanguins. *C'est le maître remède pour restaurer la contractilité des fibres élastiques des vaisseaux.*

On peut, au sujet de son rôle dans le traitement des varices, le comparer à : *Fluor. acid.*, qui est utile pour traiter les varices existant depuis longtemps, particulièrement au niveau des jambes; elles tendent à *s'ulcérer*, ont des douleurs brûlantes et une sensation de brisement, de lassitude. *Hamamelis*, qui a des varices dures, avec des nodosités; elles sont gonflées et douloureuses. *Pulsatilla*, qui a beaucoup de troubles de la circulation veineuse, est utile dans le traitement des varices des jambes avec sensibilité et douleur piquante. *Locopod.* est indiqué dans les cas de varices des membres inférieurs siégeant particulièrement à droite, qui paraissent grosses et sont dures à la pression. *Vipera* est le remède des varices très gonflées, sensibles, avec menace de phlébite. *Zincum*, qui a de grosses veines variqueuses aux jambes.

Indurations locales et immobilisation des fibres contractiles d'une part (secteur B), dilatations molles et déformations vasculaires sur les longueurs artérielles et veineuses, d'autre part (secteur A).

Tissus

Nous avons vu que *Cale. fluor.* est riche en *infiltrations solidifiées*: par exemple, en *ganglions indurés*, qui sont d'une dureté de pierre. *Ganglions cervicaux indurés*, durs comme de la pierre.

Cette action de *Cale. fluor.* sur le tissu glandulaire est importante à noter; les indurations glandulaires, les tumeurs dures comme une pierre, les noyaux indurés sont caractéristiques du remède. Les principaux remèdes auxquels il faut songer pour comparaison au sujet de cette hypertrophie des glandes, sont : *Calcarea ostrearum*, *Graphites*, *Iodium*, qui présente des gonflements, masses indurées dans les fascias et les ligaments capsulaires des articulations ou des tendons, et aussi des hypertrophies à la fois ganglionnaires et glandulaires, surtout au niveau du corps thyroïde; *Silicea*, *Hekla lava*, *Lapis*, *Albus*.

Tumeur kystique à la suite d'un effort exagéré des fibres élastiques de la région.

Exsudation à la surface d'un os, qui durcit rapidement et prend à cet endroit une forme nodulaire ou pointue. Exostoses au niveau des articulations du torse et du carpe; exostoses aux os du crâne. Pour cette production d'exostoses, on peut comparer le remède à Angustura, qui est particulièrement utile dans les exostoses du maxillaire inférieur et du tibia; Dulcamara, dans celles des os de l'avant-bras et du tibia; Hekla lava, particulièrement dans celles des os du crâne, qui ont des douleurs tirailantes, pires la nuit et par le moindre toucher, etc.

Noyaux durs, glandes dures, tumeurs dures dans les seins.

Les indurations (B) des tissus et des os sont partout bien précisées, n'insistons pas. Notons seulement la déformation de l'os qui durcit d'une part et prend une forme nodulaire (et ovalaire) ou qui se termine en une pointe pour marquer le caractère... étiré (A) du génie.

Dos et extrémités

Sensation de tiraillement et douleur dans la partie inférieure du dos (sacrum) avec sensation de brûlure, de plénitude et de constriction intestinale. Mal au dos stimulant une irritation spinale avec faiblesse.

Lumbago pire en commençant à se mouvoir, mais amélioré en continuant le mouvement.

Lumbago chronique se répétant au moindre effort; douleur pire après le repos, améliorée par le mouvement continu et par la chaleur, très semblable à celle de Rhus tox. Craquements dans les articulations. *Synovite chronique*. Gonflement de l'articulation de l'épaule avec crépitation montrant le manque de liquide synovial.

Laxité articulaire. Luxations faciles; les phalanges se disloquent facilement; toutes choses faciles à comprendre quand on se souvient combien la fibre élastique du tissu fibreux manque de solidité dans *Cale. fluorica*.

Tumeurs kystiques sur le dos du poignet. Exostoses des doigts.

Pour le mouvement postérieur (A) du génie qui dévie, relâche et amollit, il y a les douleurs et les tiraillements situées comme il se doit plutôt en arrière du corps (dos, omoplate), les craquements articulaires pour marquer une "déformation" du mouvement, il y a aussi la laxité et le relâchement pour marquer une certaine mollesse. Ce tout figure tout le secteur étirement déviant et ptôsiq ue du génie.

Pour le mouvement local (B) qui fige, indure et solidifie sur place, il y a les indurations, les exostoses, les tumeurs kystiques.

Peau

Gerçures, crevasses de la peau. Fissures, gerçures, ou peau dure (talure) à la paume des mains.

Eczéma dû à une hyperémie veineuse, aggravé par un temps humide, amélioré la nuit. Eczéma squameux avec épaissement et crevasses de la peau. Eczéma à l'anus à la suite d'hémorroïdes.

Ulcères fistuleux, indolents, sécrétant un jus jaune, épais; ulcères à bords calleux et durs.

Dénaturations multiples sous formes d'ulcères, de corrosions, de squames pour la partie (A) qui dévie et amollit du génie.

Épaississements, talures, bords calleux pour la partie (B) calcaire qui fige et solidifie sur place du génie.

Notons que les lésions siègent, dans le corps, dans les parties distales (B) pour telle partie du génie (mains), dans les parties postérieures (A) pour telle autre (anus).

Conclusion

Calcareo fluorica est un sujet que l'on rencontre peu dans nos régions. Il est, en revanche, malheureusement trop présent dans les contrées où la malnutrition et la mal vie déforment les corps et figent les esprits.

Application clinique

Marie, 52 ans, assistante sociale depuis des lunes, sait écouter, consoler, adoucir, elle sait être présente et compétente pour comprendre le désarroi des autres. Mais, d'elle même, elle ne comprend rien dit-elle, elle a du mal à panser ses blessures, à faire le tri dans ses douleurs, à s'affranchir d'un mal-être profond qui la ronge depuis très longtemps, elle dit qu'elle n'est pas heureuse avec son mari pourtant gentil, ni avec sa fille si douce et prévenante, elle dit qu'elle n'arrive pas à se lier avec des amis, qu'elle n'a pas de complices, pas d'épaule réconfortante. Elle vient me voir de temps en temps, un jour pour une toux rebelle, un autre pour une rhinite chronique, une insomnie prolongée, mais elle ne s'ouvre jamais sur sa vie. Aujourd'hui, miracle, elle s'engage dans une confiance avancée dit-elle. En fait, relativement banale et trop fréquente. Voyons plutôt :

- Je suis issue d'une famille extrêmement pauvre. Ma mère ne travaillait pas, mon père était menuisier, un homme habile mais dépressif, toujours désargenté, il était fils unique, il avait perdu son père assez tôt, il n'avait pas fait d'études mais il était cultivé, un peu artiste dans ses beaux jours mais toujours contrarié, toujours craintif et toute sa vie soumis à sa mère chez laquelle nous habitons. Ah, je m'en rappelle de cette grand-mère immonde et maléfique, elle régnait en despote et ne donnait jamais d'argent malgré notre pauvreté extrême. C'est ainsi que j'ai vécu toute ma vie dans la peur de manquer d'argent. Je me souviens que jeune fille, je côtoyais parfois des gens riches et j'avais honte de ma condition. Je me disais qu'il me fallait me marier avec un homme humble et non fortuné afin que je puisse le faire entrer dans notre maison. Je pensais que quelqu'un de

ma condition comprendrait notre vie et ne ferait pas de remarque désobligeante sur notre pauvreté extrême. J'ai ainsi épousé un homme simple avec lequel je n'ai manqué de rien. Nous avons eu une voiture, une maison, des vacances, tout le nécessaire. Mais, pas le bonheur. Je sais aujourd'hui que je suis passé à côté de mes aspirations profondes, de mon penchant pour une activité artistique, de mon désir d'avoir une passion amoureuse. J'ai sacrifié ma vie aux formes matérielles et j'ai laissé une partie de moi-même dans cette triste histoire. C'est pourquoi, je suis si mal. Dernièrement, au cours d'une croisière, je me suis approché d'un homme, j'étais envahie de frissons dès qu'il mettait un regard sur moi, une rencontre sublime, oui sublime, un contact sans sexe mais si intense. Au retour, je me suis exilée dans mes affres intérieures sachant, au fond de moi, que l'embrassement existe, que je ne connais pas, que je ne vivrai pas.

- c'est amer et très douloureux, vous vous êtes amputée d'une partie de vous même mais qui peut savoir ce que vous réserve encore la vie?

- moi, personne d'autre que moi. Je sais que je suis rivée à une vie morne, que je vais rester jusqu'au bout près de mon mari avec lequel je ne partage plus grand chose et notamment plus le lit conjugal...

Et ainsi de suite, Marie fait l'inventaire de son parcours et ne trouve que peines, manques et écarts dans ses choix de vie. Bien sûr, nul remède ne peut lui rendre ses ardeurs d'antan mais puisque le thérapeute doit soulager un peu, j'opte pour *Calcarea fluorica* en raison, entre autres, de son *recul mou hier (A)*, de sa *fixation tenace (B) aujourd'hui*. J'associe *Pulsatilla* pour l'abandon d'une partie d'elle même (et l'espoir peut-être de se reconquérir). Enfin, je prescris *Causticum* et *Ignatia* pour le deuil à faire d'une vie bien remplie. Le bénéfique fut réel et continu, Marie vit mieux avec les granules. Malgré les manques.